Elektronické srdce a plíce

CZ.2.17/3.1.00/33276

Náhlá srdeční smrt u pacienta s ischemickou chorobou srdeční

1. Popis případu a anamnéza:

62 – letý muž ztratil vědomí na ulici. Před pěti lety prodělal infarkt myokardu spodní stěny a následně před jedním rokem ještě infarkt myokardu přední stěny. Až do druhého infarktu kouřil, měl vyšší cholesterol, pro který ale léky užíval jen občas. Od druhého infarktu nekouří, léky na cholesterol bere pravidelně. Navíc užívá léky na vysoký tlak, který je na lécích dobře kompenzován s hodnotami kolem 130/70. Oba infarkty myokardu byly léčeny v kardiocentru, vždy byla provedena koronarografie a PCI příslušné infarktové tepny. Od druhého infarktu myokardu byl dušností limitován jen při větší námaze, zadýchal se po cca 2-3 patrech rychlejší chůze do schodů, bolesti na hrudi nemíval. **(Tab. 1 NYHA klasifikace)** Z léků užíval metoprolol 100mg/den, ramipril 5mg/den, aspirin 100mg/den, simvastatin 40mg/den. V den synkopy se cítil dobře, bolesti na hrudi neměl, dušnost nebyla horší než jindy.Ztráta vědomí přišla zcela nenadále, bez prodromů. Na zemi se však velmi rychle probral, svědky byla již zavolána rychlá lékařská pomoc. Po nabytí vědomí se cítil velmi dobře, bolesti na hrudi neměl, dušnost nepociťoval, palpitace neměl, sám byl RLP nevolal.

Otázka č. 1: Jaké jsou rizikové faktory aterosklerózy?

Otázka č.2: Jak je definována hypertenze?

Otázka č. 3: Co je to NYHA klasifikace dušnosti, jakému stupni odpovídá dušnost našeho pacienta?

Otázka č. 4: Měl by být pacient hospitalizován či může být po ošetření propuštěn domů?

2. Přednemocniční léčba:

Pacient byl vozem RLP na monitoru transportován do blízké fakultní nemocnice. Na EKG při přebírání pacienta na monitoru přítomen pravidelný sinusový rytmus 70/min, pacient je oběhově stabilní s TK 120/70. Během transportu však pociťuje náhle výraznou slabost, na monitoru přítomna komorová tachykardie, během které po 22 sec dochází ke ztrátě vědomí. **(Tab. 2 Tachykardie s širokým QRS) (EKG 1)**

Projekt spolufinancuje Evropský sociální fond

Praha & EU: Investujeme do vaší budoucnosti“

Elektronické srdce a plíce

CZ.2.17/3.1.00/33276

EKG 1:

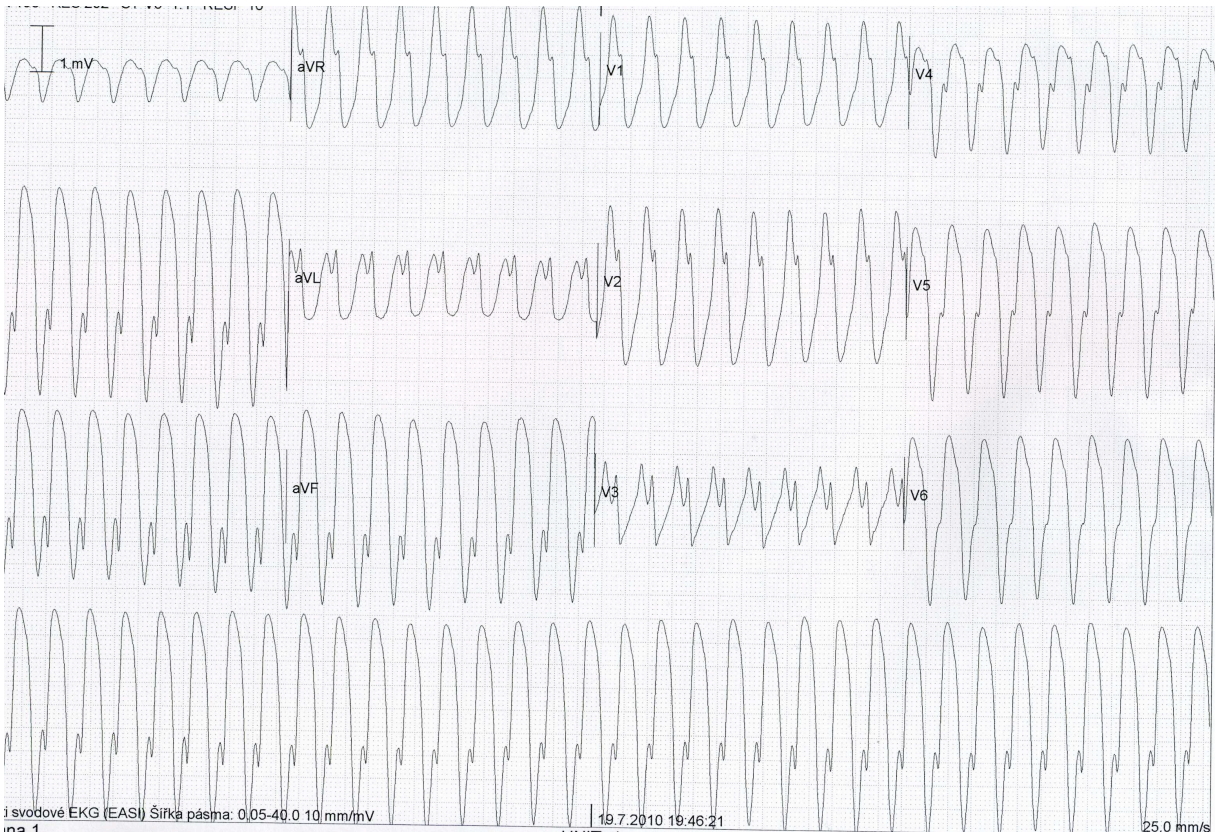

Výbojem 300 J provedena kardioverze, po ní přítomen sinusový rytmus. Dále již transport klidný, na EKG monitoru přítomen povětšinou sinusový rytmus, ovšem 2x se během transportu objevují krátké běhy nesetrvaných VT. Podáno proto 150 mg amiodaronu i.v. Předáván na koronární jednotku kardiocentra při vědomí, ve stabilizovaném stavu.

Otázka č. 5: Jak byste popsali toto EKG?

Otázka č. 6: Jak je rozdíl mezi nesetrvalou a setrvalou komorovou tachykardií?

3. Nemocniční léčba:

Fyzikální nález při přijetí: Obézní pacient s BMI 30. Orientačně neurologicky: zornice isokorické, fotoreakce + bilaterálně, hybnost obou horních končetin symetrická, svalová síla obou horních a dolních končetin vyrovnaná. Hlava: uši nos bez výtoku. Hrudník: dýchání alveolární, bilaterálně při obou bazích chrůpky, akce srdeční pravidelná 70/min, bez šelestu. TK 120/60, sO2 92%. Břicho:

Elektronické srdce a plíce

CZ.2.17/3.1.00/33276

v niveau, měkké, bez rezistence, prohmatné, játra po oblouk, lien 0. Končetiny: bez známek traumatu, pulsace symetrická. EKG při přijetí: sinusový rytmus, 70/min, QS na přední a spodní stěně **(EKG 2) (Tab. 3 Patologické Q)**

EKG 2:

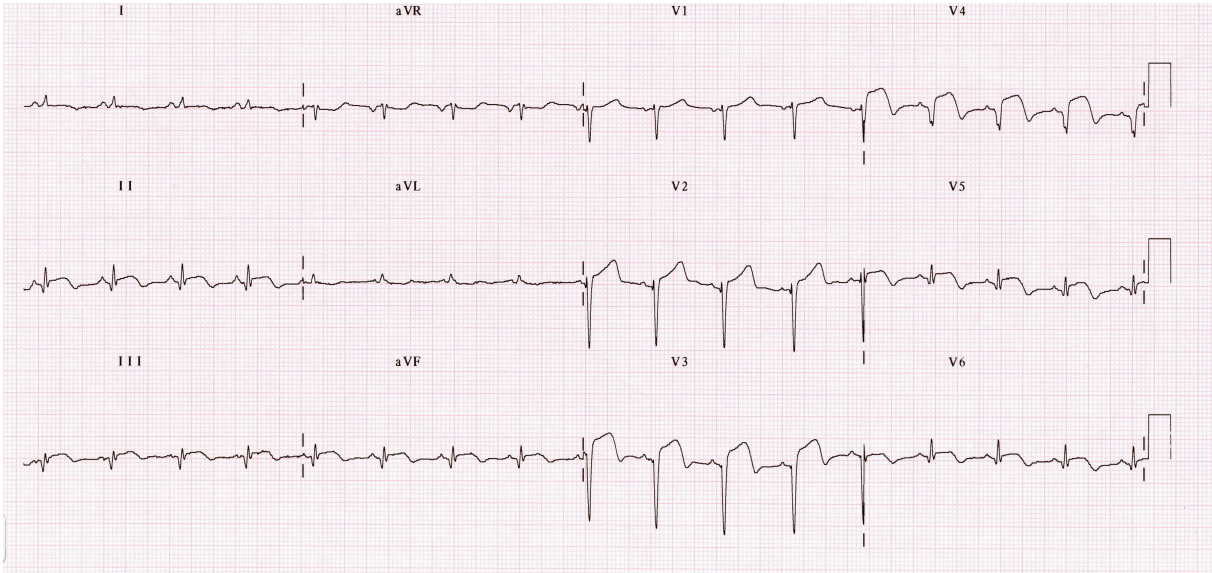

Z pomocných vyšetření provedena echokardiografie s následujícím výsledkem: dilatace l. komory s end-diastolickým rozměrem 54mm, ejekční frakce levé komory 30%, akinesa hrotu a přilehlé oblasti přední stěny, akinesa base přední stěny, kinetika dobrá jen v oblasti zadní a boční stěny. Méně významná mitrální insuficience. Dále byl proveden předozadní rentgen hrudníku **(RTG)** s nálezem dilatace srdečního stínu a známkami městnání v malém oběhu.

RTG

Projekt spolufinancuje Evropský sociální fond

Praha & EU: Investujeme do vaší budoucnosti“

Elektronické srdce a plíce

CZ.2.17/3.1.00/33276

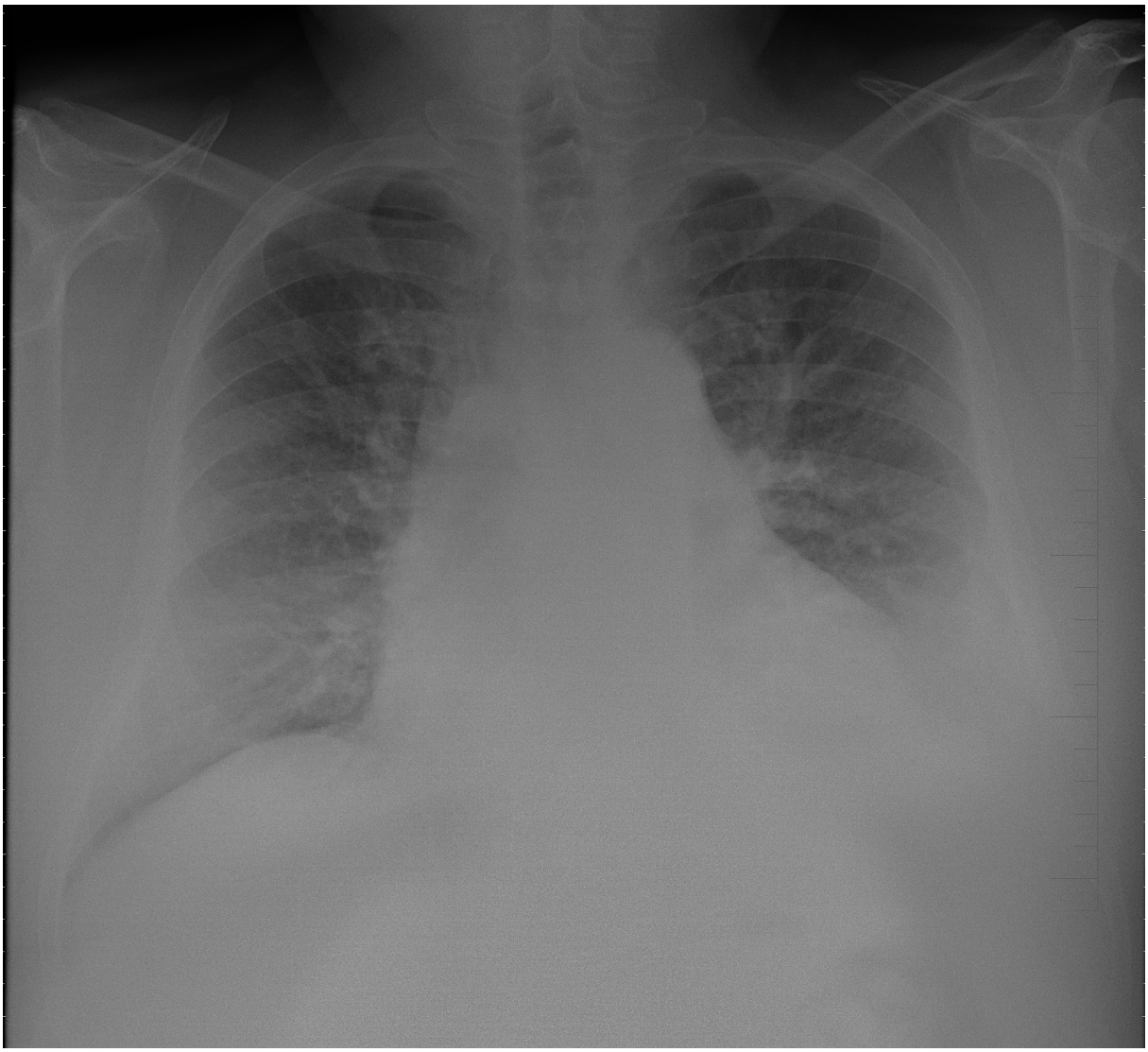

Laboratorní nález bez pozoruhodností, negativní troponin a další markery nekrózy myokardu, normální mineralogram, jaterní enzymy a renální parametry v pořádku.

Pacient hospitalizován na monitorovaném lůžku. Během monitorace se několikrát za den objevují krátké paroxysmy nesetrvaných komorových tachykardií. Zahájena proto kontinuální podávání i.v. amiodaronu v dávce 600mg/den. Zároveň byl do medikace přidán Furosemid. Provedeno koronarografické vyšetření bez nových stenóz ve srovnání s minulým vyšetřením před jedním rokem, RIA a ACD (které byly již léčeny PCI) jsou dobře průchodné. Třetí den přistoupeno k implantaci ICD. Tři dny po implantaci jsou zkontrolovány parametry přístroje a pacient je propuštěn domů.

Projekt spolufinancuje Evropský sociální fond

Praha & EU: Investujeme do vaší budoucnosti“

Otázka č. 10: Jaký je patofyziologický mechanismus vzniku komorových tachykardií u pacientů po infarktu myokardu?

Otázka č. 11: Proč je důležité vyšetřit minerály (a které hlavně) u pacientů s komorovýma arytmiemi?

Otázka č. 12: Proč byl do léčby přidán Furosemid?

Otázka č. 13: ¨Jaké markery nekrózy myokardu znáte?

Otázka č. 14: Co je to ICD?

Otázka č. 15: Jsou ještě nějaké další možnosti léčby komorových arytmií u pacientů po IM než ICD?

Otázka č. 16: Jaký je rozdíl mezi primární a sekundární prevencí?

4. Diagnostický závěr:

Základní diagnóza: Ischemická choroba srdeční

Komplikace: Setrvalá monomorfní komorová tachykardie

Vedlejší diagnózy: Hypertenze, Hypercholesterolémie

5. Analýza léčebných postupů event. chyb:

Logistika: pacient po kolapsu s organickým onemocněním srdce, po synkopě (velmi pravděpodobně z výše uvedeného důvodu kardiální) je po ošetření RLP zcela správně vezen do nemocnice, a sice do kardiocentra na koronární jednotku.

Během transportu je zachycena setrvalá komorová tachykardie (tedy trvající déle než 30 se či vedoucí ke ztrátě oběhu). Do medikace proto správně přidáno antiarytmikum amiodarone. VT nemá podklad v akutní ischemii: monomorfní komorové tachykardie jsou pro pacienty po Q IM zcela typické a jsou nejčastější příčinou úmrtí těchto pacientů. Navíc je laboratorně negativní troponin a provedená koronarografie je bez nálezu nových ischemických změn. Implantace ICD je jedinou léčbou, která je schopna při správné funkci ICD zajistit terminaci všech komorových tachykardií. Další léčebnou možností je nasazení antiarytmik (amiodarone) a radiofrekvenční ablace, které však obě nezajistí léčbu arytmií ve 100%, každá z metod má jen omezenou účinnost.

6. Diferenciální diagnostika

Elektronické srdce a plíce

CZ.2.17/3.1.00/33276

Popsaná situace je poměrně typická. K diferenciální diagnostice synkop je klíčové uložení pacienta na monitorované lůžko.

Tabulka 1: Klasifikace NYHA

NYHA klasifikace se používá k hodnocení srdečního selhání na základě míry funkčního postižení. Dušnost je subjektivní pojem, NYHA klasifikace se tedy používá k „objektivizaci“ tohoto subjektivního pojmu. Byla navržena New York Heart Association.
I. Bez obtíží Pacient je bez omezení symptomů, o svém kardiálním onemocnění neví, je schopen vykonávat jakoukoliv fyzickou aktivitu**.**
II. Obtíže při výrazné fyzické námaze (velké zátěži) Mírné omezení aktivit. Bez symptomů v klidu či při mírné zátěži, zadýchá se jen při výrazné námaze**.**
III. Obtíže při lehké fyzické námaze (malé zátěži). Značné omezení fyzické aktivity. Bez symptomů v klidu, při malé námaze dušnost.
IV. Obtíže v klidu či při zcela minimální námaze Zadýchá se při mluvení, mytí zubů, hygieně či je dušný i v úplném fyzickém klidu.

Projekt spolufinancuje Evropský sociální fond

Praha & EU: Investujeme do vaší budoucnosti“

Elektronické srdce a plíce

CZ.2.17/3.1.00/33276

Tabulka 2: Tachykardie se štíhlým a širokým QRS

Tachykardie se štíhlým QRS Pokud je při tachykardii QRS komplex štíhlý, musely být obě komory aktivovány fyziologicky přes AV uzel a průběh aktivace komor musí být taky fyziologický, tedy přes His na obě Tawarova raménka. Jen v tomto případě může být QRS komplex štíhlý. Tyto tachykardie jsou tedy vždy supraventrikulární.
Tachykardie s širokým QRS U těchto tachykardií naopak nemůže být převod se síní fyziologický přes AV uzel zdravými Tawarovými raménky. Tachykardie s širokým QRS komplexem mohou být - **komorové tachykardie** (impuls vzniká v srdeční komoře, vektor aktivace a doba aktivace komor je tak zcela jiná než je tomu fyziologicky) - **supraventrikulární tachykardie při koexistující blokádě Tawarova raménka** (impuls se šíří fyziologicky AV uzlem, ale je široký pro preexistující blok Tawarova raménka) - **antidromní AVRT** Pro WPW syndrom je typická AV reciproční tachykardie. Jedná se o re-entry tachykardii. Ta může běhat buď orthodromně, kdy impuls běží ze síně na komory přes AV uzel a zpět přes akcesorní spojku, v tom případě je QRS komplex štíhlý. Méně často běhá antidromně, kdy ze síně na komory je převod přes spojku a zpět přes AV uzel. V tom případě je QRS komplex široký**.**

Tabulka 3: Patologické Q

Patologické Q
- vzniká nad elektricky němou oblastí myokardu
- je širší než 0,04 s, hluboké před 3 mm a přesahuje ¼ výchylky R v daném svodu
- je přítomno ve svodech nad jizvou, tedy v případě jizvy na spodní stěně ve svodech II, III, a VF, v případě přední stěny vI, aVL, prekordiální svody

Projekt spolufinancuje Evropský sociální fond

Praha & EU: Investujeme do vaší budoucnosti“

OPERAČNÍ PROGRAM PRAHA
ADAPTABILITA

PRAHA PRAGUE PRAGA PRAG

EVROPSKÁ UNIE

Elektronické srdce a plíce

CZ.2.17/3.1.00/33276

Projekt spolufinancuje Evropský sociální fond

Praha & EU: Investujeme do vaší budoucnosti“